

# ***O uso de Luz Intensa Pulsada e Laser Fracionado de Erbium para tratamento de Leucodermia Gotata Solar***

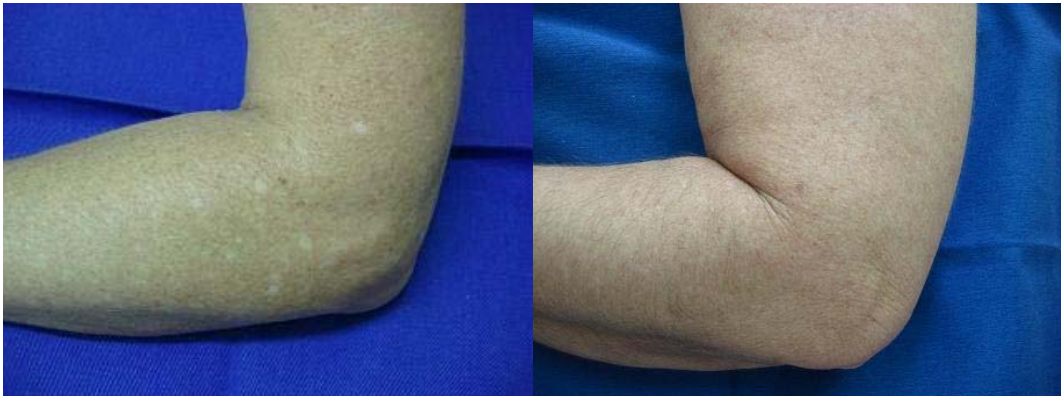
**Autora:** Dra. Tania Meneghel – Clínica Particular

**Objetivo:** Propor um novo tratamento para Leucodermia Gotata Solar.

**Introdução:** A Leucodermia Solar é caracterizada por manchas acrómicas de 2 a 5mm de diâmetro com atrofia discreta, localizada nas áreas expostas, decorrente da ação prolongada e acumulativa da luz solar. Na eletromicroscopia os melanócitos exibem na epiderme redução de números de melanosomas e diminuição dos grânulos de melanina na camada basal.

**Caso clínico:** Paciente de 64 anos, sexo feminino, procurou esta clínica para tratamento das Melanose e Leucodermia Solar.

**Tratamento proposto:** Uma sessão de IPL (Harmony 540/10MS/16J, no membro superior todo e em seguida utilizou-se o Laser de Fracionado de Erbium (Pixel), pulso longo/1.300J nas Leucodermias e ao redor das mesmas).



**Resultado:** Três meses após, notamos total restabelecimento da pele.

**Conclusão:** A eficácia do uso do Laser Fracionado de Erbium para tratamento de Leucodermia Gotata Solar.

**Referência Bibliográfica:** 1. Sampaio S, Rivitti E, Dermatologia. 1998; 26: 274-275.