



ARARAS - Rua Brasília, 123 - Fones (19) 3541-4211 e 3542-6488 - CEP 13600-710
 LEME - Rua Joaquim de Góes, 828 - Fone (19) 3571-8886 - CEP 13610-000
 RIO CLARO - Rua Dois, 862 - Fone (19) 3524-7899 - CEP 13.600-010

Dr. José Fernando Castro Soares
 CRM 31.068

Dr. Pedro Castro Soares
 CRM 108.333

Dra. Cristine G. Barranto
 CRM 5.427

Dra. Simone Denardi M. de Almeida
 CRM 9.226

09/05

09/05/07

B07 / 006122

Paciente : VALDEMIR CARLOS ABEVEDO Idade : 33 Sexo : M
 Médico : DRA. TANIA MENEGHEL
 Proced. : CONSULTORIO - 1/1
 Convênio : CLÍNICA MENEGHEL DA SILVEIRA Emissão: 16/05/07

MATERIAL : Biópsia de região cervical esquerda

PROCEDIMENTO DIAGNOSTICO

MACROSCOPIA

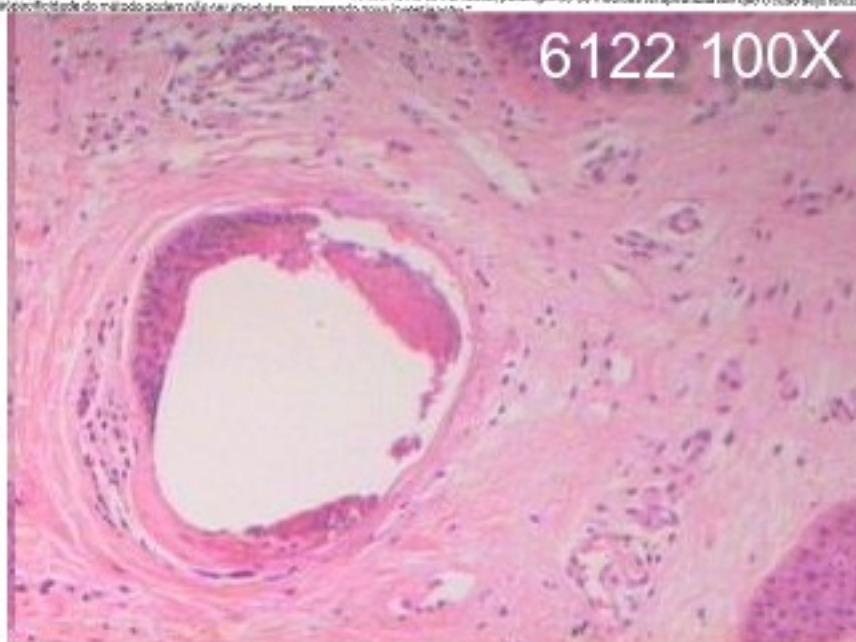
Recebido fixado em formalina, em frasco único, contendo:
 Fragmento cilíndrico de pele medindo 0,4/0,4/0,3cm. Todo material é submetido a exame histológico em 1b 3f. PCS.

DIAGNOSTICO

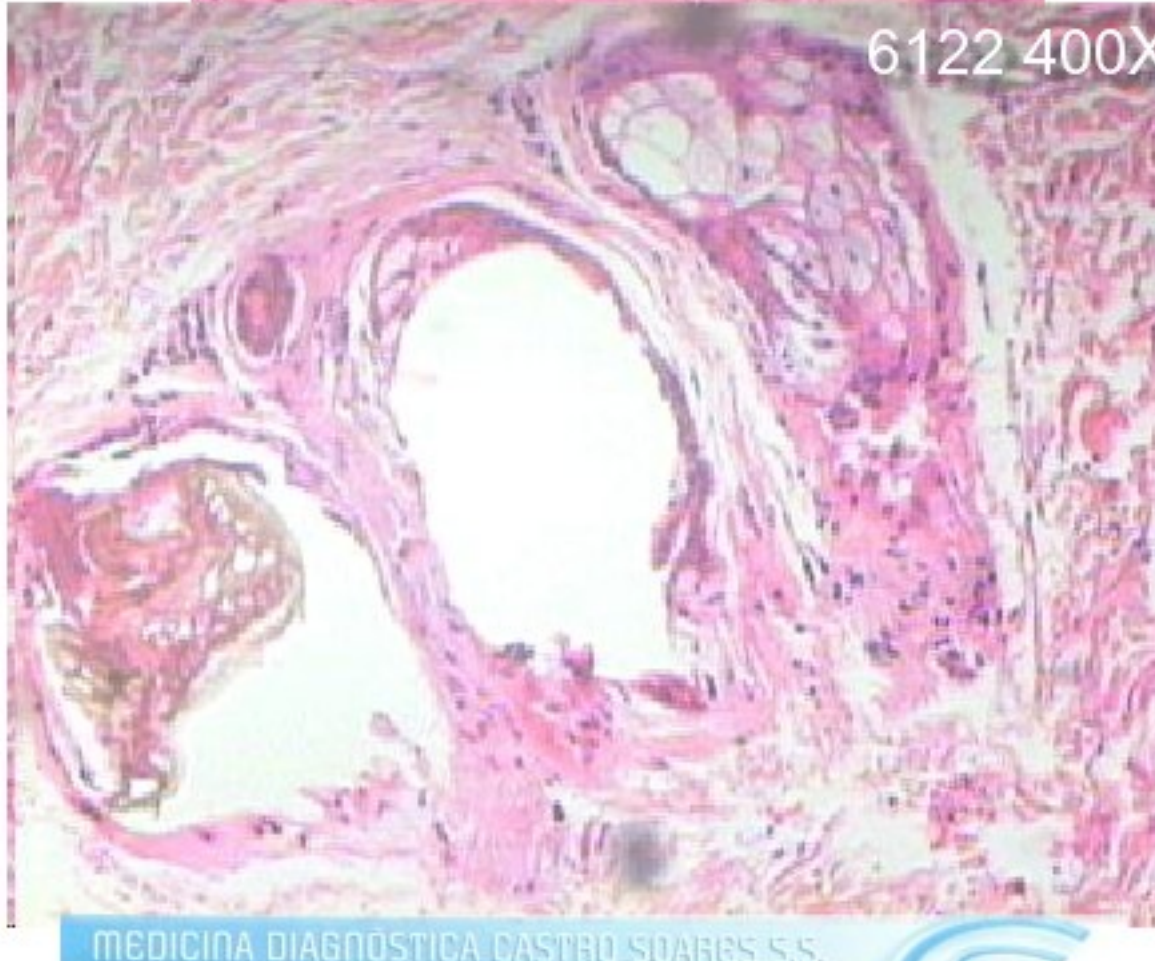- 02- BIÓPSIA DE REGIÃO CERVICAL ESQUERDA;
 - EPIDERME DENTRO DOS LIMITES DE NORMALIDADE.
 - EDEMA E DERRAME PIGMENTAR DISCRETO NA DERMIS SUPERFICIAL.
 - ALTERAÇÕES DEGENERATIVAS E FOCOS DE NECROSE DE FOLÍCULO PILOSO, COM CISTIFICAÇÃO.

Redubley

O presente laudo é uma análise interpretativa com aspectos subjetivos, sendo consequência da correlação de dados clínicos, laboratoriais e morfológicos. Os diagnósticos podem variar na dependência do patologista examinador, das informações contidas na requisição do exame, do emprego de técnicas especiais e da evolução dos conhecimentos científicos. Qualquer discordância frente ao laudo deverá ser imediatamente comunicada, postergando-se medidas terapêuticas até que o caso seja reavaliado, pois a sensibilidade e a especificidade do método podem não ser absolutas, requerendo nova investigação.



6122 100X



6122 400X

ARARAS - Rua Brasília, 123 - Fones (19) 3541-4211 e 3542-6488 - CEP 13600-710
 LEME - Rua Joaquim de Góes, 828 - Fone (19) 3571-8886 - CEP 13610-000
 RIO CLARO - Rua Dois, 862 - Fone (19) 3524-7899 - CEP 13.600-010



Dr. José Fernando Castro Soares
 CRM 31.068

Dr. Pedro Castro Soares
 CRM 108.333

Dra. Cristine G. Barranto
 CRM 5.427

Dra. Simone Denardi M. de Almeida
 CRM 9.226

09/05

09/05/07

B07 / 006126

Paciente : NATHALIA DE NELLO Idade : 21 Sexo : F
 Médico : DRA. TANIA MENEGHEL
 Proced. : CONSULTORIO - 1/1
 Convênio : CLÍNICA MENEGHEL DA SILVEIRA Emissão: 16/05/07

MATERIAL : Biópsia de pele

PROCEDIMENTO DIAGNOSTICO

MACROSCOPIA

Recebido fixado em formalina, em frasco único, contendo:
 Fragmento cilíndrico de pele medindo 0,3/0,2/0,2cm. Todo material é submetido a exame histológico em 1b 2f. PCS.

DIAGNOSTICO

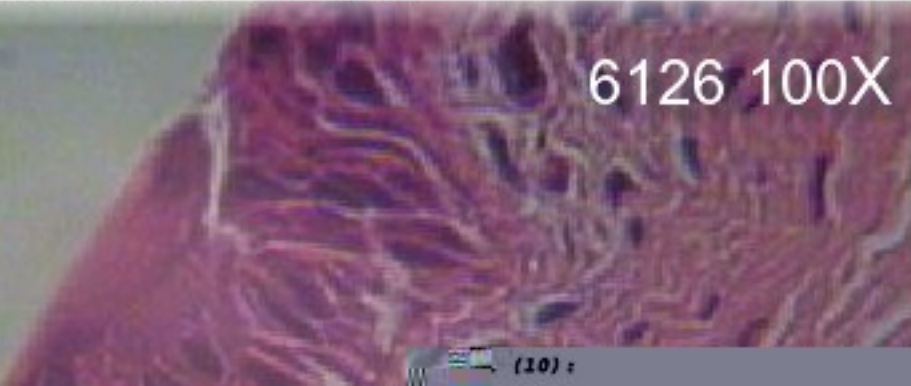- 02- BIÓPSIA DE PELE DE REGIÃO INGUINAL (10):
 - EPIDERME SEM ALTERAÇÕES.
 - FOLÍCULO PILOSO COM ALTERAÇÕES DEGENERATIVAS E FOCOS DE NECROSE.

NOTA

Não há indícios de malignidade.

Redubley

O presente laudo é uma análise interpretativa com aspectos subjetivos, sendo consequência da correlação de dados clínicos, laboratoriais e morfológicos. Os diagnósticos podem variar na dependência do patologista examinador, das informações contidas na requisição do exame, do emprego de técnicas especiais e da evolução dos conhecimentos científicos. Qualquer discordância frente ao laudo deverá ser imediatamente comunicada, postergando-se medidas terapêuticas até que o caso seja reavaliado, pois a sensibilidade e a especificidade do método podem não ser absolutas, requerendo nova investigação.



6126 100X

(10):

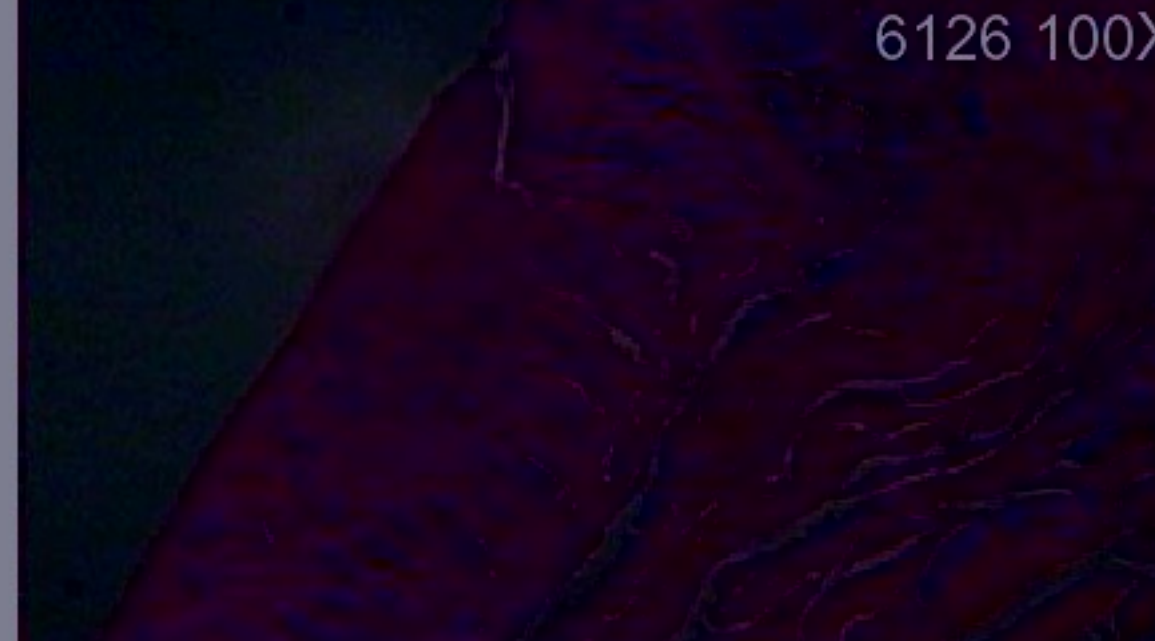
- FOLÍCULO PILOSO COM ALTERAÇÕES DEGENERATIVAS E FOCOS DE NECROSE.

NOTA

Não há indícios de malignidade.

Redubley

O presente laudo é uma análise interpretativa com aspectos subjetivos, sendo consequência da correlação de dados clínicos, laboratoriais e morfológicos. Os diagnósticos podem variar na dependência do patologista examinador, das informações contidas na requisição do exame, do emprego de técnicas especiais e da evolução dos conhecimentos científicos. Qualquer discordância frente ao laudo deverá ser imediatamente comunicada, postergando-se medidas terapêuticas até que o caso seja reavaliado, pois a sensibilidade e a especificidade do método podem não ser absolutas, requerendo nova investigação.



6126 100X